

**SECRETARIA DE ESTADO DE SAÚDE DO DISTRITO FEDERAL  
ESCOLA SUPERIOR DE CIÊNCIAS DA SAÚDE  
EDITAL NORMATIVO Nº 1 – RM/SES-DF/2017, DE 17 DE OUTUBRO DE 2016.**

**PROCESSO SELETIVO PARA INGRESSO NOS PROGRAMAS DE RESIDÊNCIA MÉDICA  
DESENVOLVIDOS EM HOSPITAIS, ATENÇÃO PRIMÁRIA E DEMAIS CENÁRIOS DE PRÁTICA DA  
SECRETARIA DE ESTADO DE SAÚDE DO DISTRITO FEDERAL**

**PROGRAMAS – GRUPO 003**

Cancerologia Clínica (501), Cardiologia (503), Endocrinologia (510), Gastroenterologia (511), Hematologia e Hemoterapia (512), Nefrologia (514), Pneumologia (515), Reumatologia (516) e Medicina de Urgência (614).

*Data e horário da prova: Domingo, 27/11/2016, às 14h*

## INSTRUÇÕES

- Você receberá do fiscal:
  - um caderno da prova objetiva contendo 120 (cento e vinte) itens; e,
  - um cartão de respostas ótico personalizado.
- Verifique se a numeração dos itens, a paginação do caderno da prova objetiva e a codificação do cartão de respostas ótico estão corretas.
- Verifique se o programa selecionado por você está explicitamente indicado nesta capa.
- Quando autorizado pelo fiscal do IADES, no momento da identificação, escreva no espaço apropriado do cartão de respostas, com a sua caligrafia usual, a seguinte frase:

*Amigos distantes, abrace-os.*

- Você dispõe de 3 (três) horas e 30 (trinta) minutos para fazer a prova objetiva, devendo controlar o tempo, pois não haverá prorrogação desse prazo. Esse tempo inclui a marcação do cartão de respostas ótico.
- Somente após decorrida 1 (uma) hora do início da prova, você poderá entregar seu cartão de respostas ótico e o caderno de provas e retirar-se da sala.
- Somente será permitido levar o caderno de questões da prova objetiva após 3 (três) horas do início da prova.
- Deixe sobre a carteira apenas o documento de identidade e a caneta esferográfica de tinta preta, fabricada de material transparente.
- Não é permitida a utilização de qualquer aparelho eletrônico de comunicação.
- Não é permitida a consulta a livros, dicionários, apontamentos e apostilas.
- Você somente poderá sair e retornar à sala de aplicação de provas na companhia de um fiscal do IADES.
- Não será permitida a utilização de lápis em nenhuma etapa da prova.

## INSTRUÇÕES PARA A PROVA OBJETIVA

- Verifique se os seus dados estão corretos no cartão de respostas da prova objetiva. Caso haja algum dado incorreto, escreva apenas no(s) campo(s) a ser(em) corrigido(s), conforme instruções no cartão de respostas.
- Leia atentamente cada item e assinale, no cartão de respostas ótico.
- O cartão de respostas ótico não pode ser dobrado, amassado, rasurado ou manchado e nem pode conter nenhum registro fora dos locais destinados às respostas.
- O candidato deverá transcrever, com caneta esferográfica de tinta preta, as respostas da prova objetiva para o cartão de respostas, para a respectiva folha de resposta.
- A maneira correta de assinalar a alternativa no cartão de respostas é cobrir, fortemente, com caneta esferográfica de tinta preta, o espaço a ela correspondente.
- Marque as respostas assim: ●

**Tipo “U”**

Realização

  
**iades**  
Instituto Americano de Desenvolvimento

## CLÍNICA MÉDICA

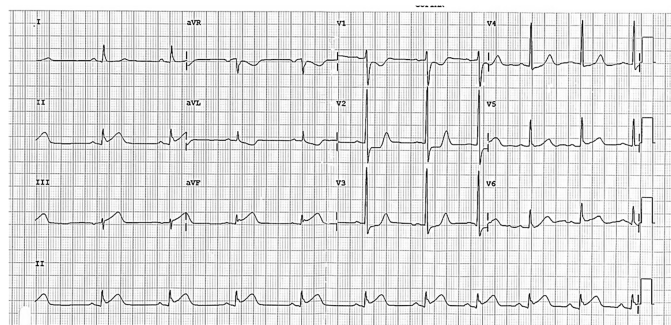
### Itens de 1 a 120

Paciente do sexo feminino, 35 anos de idade, afrodescendente, chega ao pronto-socorro do hospital com artralgia bilateral nos joelhos há três dias, fotofobia, dispneia intensa, rash facial com característica em asa de borboleta.

Com base nesse caso hipotético, julgue os itens a seguir.

1. A paciente provavelmente apresenta lúpus eritematoso sistêmico.
2. FAN não reagente exclui a possibilidade de lúpus eritematoso sistêmico.
3. A etnia mais acometida é a de mulheres caucasianas.
4. A corticoterapia é ineficaz na maioria dos casos.
5. Provavelmente, essa paciente apresenta serosite pulmonar.

Considere hipoteticamente que um paciente do sexo masculino, 74 anos de idade, chega ao hospital com dor torácica, em aperto, irradiada para membro superior direito há três horas, náuseas e vômitos. Na emergência, é solicitado o eletrocardiograma representado.



No que se refere a esse caso clínico, julgue os itens a seguir.

6. Devem-se iniciar medidas contra infarto agudo do miocárdio.
7. É preciso seriar a troponina sérica ultrasensível.
8. Se o paciente evoluir com bloqueio de ramo direito, indica bom prognóstico.
9. Se optar por fibrinólise, pelo tempo de dor, o paciente não tem indicação de agente fibrinolítico.
10. Observa-se supra do segmento ST em região anterior extensa.

Paciente de 30 anos de idade chega ao pronto-socorro com febre de 38,3 °C, tosse, taquipneia, há dois dias, saturando a 96% de oxigênio, normotenso e lúcido. Foi solicitado um exame de raios X de tórax, que evidenciou consolidação em lobo médio direito, e foram realizados exames de sangue que mostraram: ureia = 25 mg/dL (15-45), creatinina = 0,8 mg/dL (0,6-1,3), PCR = 3,5 (até 0,6).

Considerando essa situação hipotética, julgue os itens a seguir.

11. O paciente deve ser tratado com antibioticoterapia IV em ambiente hospitalar.
12. Taquipneia é o sinal mais específico para pneumonia no exame físico.
13. Raios X normais excluem o diagnóstico de pneumonia.
14. Geralmente, o germe mais comum é o *Streptococcus pneumoniae*.
15. Para pacientes sem comorbidades, amoxicilina é uma boa escolha nesse caso.

Paciente de 50 anos de idade, previamente hipertenso, alcoólatra (50 g/dia de álcool), apresenta-se com PA de 190 mmHg x 100 mmHg, desvio de rima labial há duas horas, perda motora à direita e afasia. Ele apresenta fibrilação atrial de longa data, sem o uso de anticoagulante, mesmo com indicação.

A respeito desse caso clínico, julgue os itens a seguir.

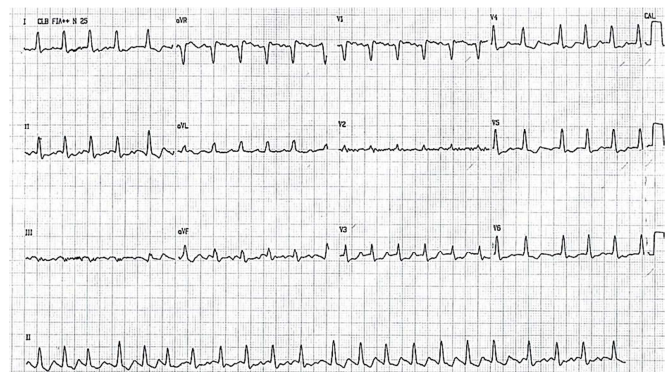
16. Tomografia de crânio com contraste IV deve ser o primeiro exame de imagem a ser feito.
17. Tomografia de crânio normal exclui acidente vascular cerebral.
18. O evento vascular provavelmente é relacionado a evento cardioembólico.
19. Se o paciente for eleito para fazer trombólise, o trombolítico de escolha é a tenecteplase.
20. Provavelmente, o déficit motor é ocasionado por lesão cerebral no hemisfério esquerdo.

Paciente do sexo masculino, 13 anos de idade, teve entorse no tornozelo direito há uma semana. Foi medicado com cetoprofeno 100 mg de 12 em 12 horas. Apresenta-se, na emergência, com confusão mental, oligúria (300 mL de urina em 24 horas), dispneia, dor torácica e hálito urêmico. Ao exame físico, apresenta atrito pericárdico. Exames de sangue demonstram ureia de 400 mg/dL, creatinina de 16,85 mg/dL, sódio de 130 Meq/L, potássio de 7,8 Meq/L.

Com base nesse caso hipotético, julgue os itens a seguir.

21. Deve ser realizado hemodiálise de emergência.
22. Cetoprofeno foi a provável causa da insuficiência renal aguda pré-renal.
23. Provavelmente, o paciente apresenta pericardite em razão da uremia.
24. Gluconato de cálcio, se houver alteração eletrocardiográfica, deve ser realizado.

Considere hipoteticamente que paciente do sexo feminino, de 45 anos de idade, chegou ao pronto-socorro com PA de 70 mmHg x 40 mmHg, confusão mental e dispneia. Familiar informa que ela reclamava de sensação de batimentos acelerados e descompassados no coração há seis horas. Ele ainda informa que paciente já apresentou outras vezes episódios de palpitação. Além disso, a enferma tinha sintomas como sudorese, perda de peso, cansaço e dificuldade em dormir há três meses. Paciente não tem histórico de doenças vasculares conhecidas. Posteriormente, foi realizado o ECG.



A respeito desse caso clínico, julgue os itens a seguir.

25. Trata-se de uma taquicardia por reentrada nodal, e apresenta como tratamento farmacológico a adenosina IV como opção.
26. A paciente está com instabilidade hemodinâmica; deve ser realizada cardioversão elétrica sincronizada com 50 J.
27. Deve-se compreender que o que ocasionou a arritmia cardíaca pode ser doença de Graves.
28. É necessário manter a paciente monitorizada, obrigatoriamente.
29. Anticorpo TRAB pode estar presente, além de o TSH ser menor que o valor mínimo de referência.

Paciente do sexo feminino, 50 anos de idade, portadora de hepatite C há 20 anos, com diagnóstico de cirrose hepática CHILD A há cinco anos, bem aderente ao tratamento, vem apresentando descompensação da doença hepática nos últimos três meses, icterícia, perda acentuada de peso (8 kg em três meses), ascite de grande volume. Nega febre e dor abdominal. Foi realizada TC de abdome trifásica, que demonstrou dois nódulos de 3 cm, com vascularização na fase arterial e *washout* precoce.

De acordo com esse caso hipotético, julgue os itens a seguir.

30. Pelos achados da TC de abdome trifásica, a paciente está com hepatocarcinoma.
31. Alfa-feto proteína sérica deve estar reduzida, e CEA deve estar aumentado.
32. O vírus da hepatite C causa cirrose e é fator de risco para hepatocarcinoma.
33. O prognóstico do hepatocarcinoma avançado é apenas paliativo.
34. Cirrose é a maior causa de hepatocarcinoma.

Paciente de 75 anos de idade, 80 kg, portador de fibrilação atrial crônica, em uso de digoxina 0,25 mg por dia, está apresentando náuseas, vômitos, xantopsia e confusão mental. Foi realizado eletrocardiograma e exames laboratoriais que evidenciaram: ureia de 100 mg/dL, creatinina de 2,1 mg/dL, digoxina sérica de 3. Hemograma normal.

Com relação a esse caso clínico, julgue os itens a seguir.

35. Doença renal crônica e idade avançada são preditores para intoxicação digitálica.
36. Betabloqueador está mais bem indicado para esse paciente.
37. No eletrocardiograma, a alteração mais específica de intoxicação digitálica é o padrão que denomina-se colher de pedreiro.
38. Deve-se anticoagular pela arritmia: a droga de escolha intra-hospitalar para esse paciente é a enoxaparina.
39. No controle de frequência da fibrilação atrial, tolera-se uma frequência cardíaca de até 80 bpm.

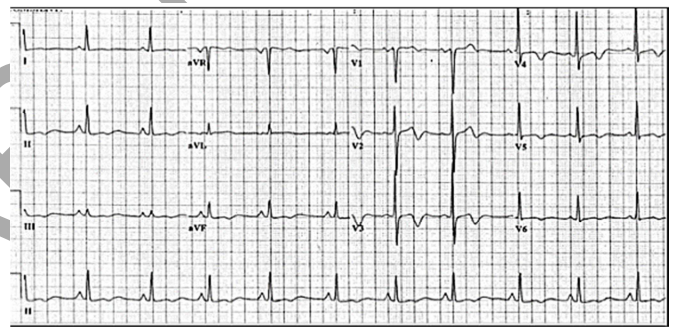
Considere hipoteticamente que mulher de 45 anos de idade foi internada há três semanas com quadro de sepse de origem respiratória. Fez uso de clindamicina e ceftriaxone, intravenosos, por 14 dias, com resolução do quadro ao

término do tratamento. Há três dias, iniciou diarreia, com muco e sangue, e intensa dor abdominal. Foi realizado o diagnóstico de colite pseudomembranosa.

Acerca do caso clínico apresentado, julgue os itens a seguir.

40. Clindamicina, um macrolídeo, tem pouca associação com colite pseudomembranosa.
41. O tratamento pode ser dado por vancomicina via oral, associado a metronidazol via oral.
42. A toxina B do *Clostridium difficile* é enterotóxica, e é mais grave que a toxina A.
43. Biópsia guiada por endoscopia digestiva baixa pode ser necessária.
44. Ceftriaxone, cefalosporina de 3ª geração, tem ação contra pseudomonas e pode causar colite pseudomembranosa.

Homem de 55 anos de idade, tabagista, hipertenso, diabético, vem apresentando, há um mês, episódios de dor torácica que duram cerca de 10 minutos, em aperto, que aliviam com o repouso. Nega histórico familiar de doenças cardiovasculares. Faz uso de enalapril 20 mg, duas vezes ao dia, e metformina 850 mg uma vez ao dia. Foi ao médico em razão de dores torácicas. Na consulta, o paciente estava sem dor, e foi realizado o seguinte ECG:



Com base nesse caso clínico, julgue os itens a seguir.

45. Esse eletrocardiograma apresenta síndrome de Wellens tipo I, que corresponde a ondas T *plus minus* em precordiais. O tipo I ocorre na maioria dos casos da síndrome.
46. Provavelmente, esse paciente tem lesão em tronco de coronária esquerda ou artéria descendente anterior e necessita de cateterismo o mais breve possível.
47. O paciente deve ter terapia com antiagregação plaquetária.
48. Enalapril é um anti-hipertensivo, inibidor da enzima conversora de angiotensina, que reduz mortalidade na doença arterial coronariana.
49. Metformina deve ser administrado, preferencialmente, pela manhã.

Área livre

Considere hipoteticamente mulher de 38 anos de idade, com dispneia progressiva aos esforços há um ano e meio, aos pequenos esforços no momento da consulta, correspondendo à classe funcional III da classificação NYHA. Ao exame físico, apresentou cianose de extremidades, taquicardia (102 bpm), PA de 90 mmHg x 65 mmHg, hiperfonese e desdobramento da 2ª bulha em foco pulmonar, proeminência de pulso jugular e leve aumento da área hepática. Não havia edema periférico. Radiograma de tórax sem evidência de pneumopatias. O ecocardiograma transtorácico demonstrou cavidades cardíacas esquerdas normais, com fração de ejeção de 68%. No exame, há ainda insuficiência tricúspide importante e hipertensão arterial pulmonar sistólica estimada em 65 mmHg.

Com base nesse caso clínico, julgue os itens a seguir.

50. A maior causa de hipertensão arterial pulmonar é a forma idiopática.
51. Deve-se iniciar imediatamente inibidor da fosfodiesterase V por se tratar de uma hipertensão arterial pulmonar de classificação moderada.
52. Provavelmente, trata-se de hipertensão arterial pulmonar pós-capilar.
53. Deve-se realizar investigação ampla, incluindo cateterismo cardíaco direito.
54. HIV tem se mostrado fator de risco independente para hipertensão arterial pulmonar.
55. Dispneia é o sintoma mais comum da hipertensão arterial pulmonar.

Paciente do sexo feminino, 64 anos de idade, leucoderma, com sintomas há 35 anos de início, possuía edema bipalpebral e ceratoconjuntivite seca, perda do contorno labial com semimucosa labial ressecada, edema e manchas nos membros superiores, mucosa eritematosa, xerostomia e edentulismo, língua seca, despapilada e fissurada. Foi realizado teste de Schirmer, que demonstrou baixa produção lacrimal, e solicitado fator reumatoide que veio com valor de 75 (normal até 20). FAN veio negativo.

Considerando essa hipótese clínica, julgue os itens a seguir.

56. Provavelmente, trata-se de síndrome de Sjogren.
57. A maior causa de resultados positivos de fator reumatoide é a síndrome de Sjogren.
58. Uma das complicações mais temidas da síndrome de Sjogren é o linfoma de células T, sendo marcador de progressão da doença.
59. Hipertensão pulmonar é comum na doença.
60. Os tratamentos para síndrome de Sjogren são geralmente sintomáticos.

Certo homem de 40 anos de idade foi ao consultório médico apresentando cefaleia intensa, alterações visuais e diminuição da libido há três meses. Nega história de uso de antidepressivos ou situações de estresse agudo. Levou exames de testosterona livre e total, além de PSA dentro dos limites da normalidade.

De acordo com o caso clínico apresentado, julgue os itens a seguir.

61. Deve-se pedir RNM de hipófise, pensando em prolactinoma, bem como prolactina sérica.

62. Desvenlafaxina, um antidepressivo dual, apresenta taxa de diminuição de libido similar ao citalopram.
63. Ginecomastia é comum em homens com prolactinoma.
64. Geralmente, nos homens, a apresentação de prolactinoma é observada com macroadenomas.
65. Bromocriptina é um agonista da dopamina, entretanto, em macroadenomas, o respectivo uso tem demonstrado baixos índices de redução tumoral e melhora da prolactina sérica.
66. A cabergolina perde eficácia em pacientes que já utilizaram tratamentos prévios com outros agonistas dopaminérgicos como a bromocriptina.
67. A maior causa de adenoma hipofisário são adenomas secretores de GH; em segundo lugar, o prolactinoma.

Homem branco de 74 anos de idade, hipertenso, tabagista durante 54 anos (uma carteira de cigarros por dia), há dois meses, iniciou quadro de dor em hemitórax direito, ventilatório-dependente, tipo pontada, associada à tosse produtiva e dispneia aos grandes esforços. Ao exame físico, na internação, mostrava apenas redução global do murmúrio vesicular. Não apresentava alterações no hemograma, nos testes bioquímicos do sangue e no exame urinário. Exames de imagem do tórax evidenciavam massa de limites regulares no sulco superior direito do tórax, com acometimento de vértebras e costelas adjacentes. Foi submetido a uma biópsia transtorácica, cujo estudo histopatológico indicou um carcinoma de pequenas células de pulmão.

Considerando essa situação hipotética, julgue os itens a seguir.

68. O tumor de pequenas células tem crescimento rápido, tendo como 60 dias o tempo médio de duplicação tumoral.
69. Deve-se realizar TC de crânio sem contraste, cintilografia óssea e tomografia computadorizada com contraste de abdome para estadiamento.
70. Trata-se de um tumor de Pancoast, em que os sintomas podem representar dor em ombro importante, além de causar síndrome de Horner. Frequentemente, tumores de pequenas células são achados como de sulco superior.
71. O prognóstico desse tipo de tumor é muito ruim, meses após seu diagnóstico, e derivados da platina são agentes quimioterápicos bem empregados. Como o paciente tem invasão óssea, a radioterapia poderia ajudar a diminuir os sintomas.
72. A hipocalcemia é um achado bioquímico de síndrome paraneoplásica.

Paciente do sexo feminino, 52 anos de idade, dá entrada na emergência hospitalar com parestesias nos quatro membros, com evolução de dois dias, iniciadas em membros inferiores (MMII), associadas a fraqueza iniciada naquele dia. Revela quadro de gastroenterite com sangue e muco há 15 dias antes do início dos sintomas atuais. O exame físico revelou hiporreflexia profunda e tetraparesia desproporcional com força grau III em MMII, e força grau IV em membros superiores, sem outras alterações neurológicas; sinais vitais normais. Há sete anos, teve os mesmos sintomas neurológicos, mas não lembra o respectivo tratamento. Na admissão, TC de crânio e punção lombar estavam normais.



Com base nesse caso clínico, julgue os itens a seguir.

73. Proteína de Shiga deve ser pesquisada.
74. Imunoglobulina IV deve ser iniciada rapidamente.
75. Essa patologia tem caráter ascendente, tendo como situação temerária insuficiência respiratória.
76. Punção lombar no início pode ter achados como celularidade alta, bem como índice de proteínas elevadas.
77. Eletroneuromiografia pode apresentar polineuropatia periférica desmielinizante sistêmica com sinais de dano axonal associado.
78. A maioria dos casos, mesmo sendo tratados com imunoglobulina corretamente ou plasmaferese, pode apresentar recidiva de doença, como foi o caso dessa paciente.

---

Paciente de 70 anos de idade, sexo feminino, previamente hígida, vai com o próprio filho ao hospital, pois encontra-se chorosa, anedônica. Na anamnese, refere que vem apresentando episódios de insônia terminal. O médico geriatra então aplica a escala de depressão geriátrica (GDS), que se encontra em 10. São solicitados exames laboratoriais, que se apresentam todos normais. Inicia-se então citalopram 20 mg e clonazepam 2 mg associado até o retorno. Após dois meses, a paciente retorna sonolenta, porém mais disposta. Realizado nova escala GDS = 6.

Acerca desse caso clínico, julgue os itens a seguir.

79. A depressão em idosos é uma das maiores causas de *deficits* de memória.
80. A paciente teve, após dois meses, uma resposta parcial ao antidepressivo, logo, orienta-se a aumentar a dose para se obter resposta plena.
81. Clonazepam deverá ser substituído por lorazepam, pois o mesmo tem uma meia vida mais curta, logo tem menos toxicidade.
82. Venlafaxina é uma boa opção terapêutica para o tratamento de depressão associado a insônia terminal.
83. Se o paciente tivesse ideação suicida, com plano real de suicídio, necessariamente, mesmo com a melhora parcial, teria indicação para internação psiquiátrica.

---

Mulher de 51 anos de idade, solteira, HIV positivo, sem tratamento, foi admitida no hospital em estado de mal convulsivo. A paciente era previamente hígida, exceto por herpes-zóster ocorrido há dois anos. Há seis meses, estava em investigação de doença neurológica que iniciou como disfasia súbita, com lenta progressão para monoparesia (membro superior direito), hemiparesia e hemiplegia à direita. Houve perda ponderal de 10 kg no período. Ressonância nuclear magnética (RNM) de crânio, realizada cinco meses antes da internação, mostrou hipersinal na substância branca do hemisfério cerebral esquerdo. Na admissão hospitalar, encontrava-se em mau estado geral, gemente, afásica e hemiplégica à direita. Apresentava hiper-reflexia à direita, com sinal de Babinski nesse lado. Reflexos oculares normais. Após o controle das crises, manteve-se clinicamente estável, afebril, orientada no tempo e no espaço, com disfasia de expressão. Nova RNM mostrou, em relação ao exame anterior, aumento na extensão das áreas

de hipersinal, comprometendo a substância branca nos lobos frontal e parietal esquerdos, sem impregnação anômala do gadolínio. Observaram-se lesões envolvendo o tálamo à esquerda e a substância branca frontoparietal direita (áreas de gliose e (ou) desmielinização). Foi solicitado CD 4 de 34/mm<sup>3</sup> e carga viral de 217 mil cópias/mL.

Com base nesse caso clínico hipotético, julgue os itens a seguir.

84. Trata-se de leucoencefalopatia multifocal progressiva, e deve ser iniciado tratamento antiviral específico para o vírus JC.
85. Toxoplasmose neurológica é comum em pacientes HIV positivos, entretanto, a respectiva evolução é mais aguda. Mesmo assim, pode-se pensar como diagnóstico diferencial.
86. O diagnóstico do vírus JC tem sido realizado por reação de cadeia polimerase no líquido cefalorraquidiano.
87. Zidovudina (AZT) parece ter um efeito antiviral sobre o vírus JC.
88. Distúrbios sensoriais são mais comuns que distúrbios motores na patologia causada por JC.
89. A maioria dos casos de infecção pelo vírus JC é com CD 4 < 100/mm<sup>3</sup>.

---

Paciente do sexo masculino, 35 anos de idade, solteiro, procurou o pronto-socorro com queixa de dor em aperto no epigástrico, que não melhorava com uso de remédios ou alimentação. Além disso, tinha diarreia não mucosanguinolenta com frequência de cinco vezes por dia, principalmente pela manhã e à noite. Hemograma normal. Foi submetido posteriormente a uma endoscopia digestiva alta que demonstrou laringe, esôfago, estômago e piloro normais, mas presença, na segunda porção duodenal, de várias erosões com fibrina em seu centro e acentuado enantema, intercalado com mucosa íntegra. Perda da nitidez dos pregueamentos. Foi realizado biópsia para anatomopatológico que indicou duodenite crônica, moderada, com infiltrado linfoplasmocitário. Há áreas de exulceração. Foi então diagnosticado com doença de Crhon (DC).

Com base nesse caso clínico, e considerando os conhecimentos médicos a ele relacionados, julgue os itens a seguir.

90. É uma doença que acomete pessoas com nível socioeconômico baixo.
91. A doença ocorre geralmente entre as terceiras e quartas décadas de vida.
92. Homens são ligeiramente mais acometidos que mulheres.
93. A doença pode acometer qualquer parte do trato digestivo, da boca até o anus, diferentemente da retocolite ulcerativa.
94. Corticoide, azatioprina são opções terapêuticas utilizadas em pacientes com DC.
95. O padrão das lesões na colonoscopia é geralmente inflamação limitada com distribuição uniforme, circunferencial e contínua.

---

Área livre

Paciente do sexo masculino, 30 anos de idade, está internado por cirurgia para correção de fratura de fêmur traumática, após cair de moto, por desequilíbrio. Apresenta episódio agudo de hipotensão de 70 mmHg x 40 mmHg, dispneia súbita, frequência cardíaca de 120 bpm, saturando 88%. É realizada uma angiotomografia (angio TC) de tórax que evidenciou tromboembolismo pulmonar (TEP) bilateral. Tem TC de crânio prévia que evidenciava um tumor primário de sistema nervoso central. Paciente não tinha hemoptise, febre, nem trombose venosa profunda prévia ou atual.

Considerando essa situação clínica, julgue os itens a seguir.

96. Pelo score de Wells, esse paciente tem alta probabilidade de ter TEP.
97. Pela instabilidade hemodinâmica, deve-se utilizar alteplase como terapêutica.
98. Angio TC de tórax negativa não exclui diagnóstico de TEP nesse contexto.
99. O achado mais frequente no eletrocardiograma de pacientes com TEP é o padrão S1Q3T3, que significa ondas S profundas em D1, ondas Q patológicas em D3 e inversão de ondas Ts em derivação D3.
100. Dispneia súbita é o sintoma mais encontrado em pacientes com TEP.

Homem de 72 anos de idade procura seu médico por estar se sentindo fraco e mais lento que o normal. Além disso, referia na consulta que apresentava dor nas costas com piora importante nos últimos meses, principalmente à noite. O médico então solicitou exames que evidenciaram hemoglobina de 8,4 g/dL (12-16), cálcio = 12 mg/dL (8,5-10,5), albumina = 3,7 g/dL (> 3,5), creatinina de 2,3 mg/dL (0,6 – 1,3), fosfatase alcalina normal. Diante desses resultados, o médico solicitou um raios X de coluna e de crânio. Foram observadas lesões osteolíticas e realizado biópsia mais aspirado de medula óssea, encontrando-se 15% de plasmócitos.

Com base nesse caso clínico, julgue os itens a seguir.

101. Provavelmente trata-se de mieloma múltiplo em atividade de doença, sendo a dor óssea um dos principais sintomas relacionados com atividade de doença.
102. Anemia, doença renal e hipercalcemia são encontrados com frequência no mieloma múltiplo.
103. Beta 2 microglobulina, atualmente, tem pouco valor prognóstico.
104. Febre e esplenomegalia são achados bem comuns no momento do diagnóstico da doença.
105. A imunoglobulina monoclonal mais frequente nos pacientes é a IgA.
106. O transplante de células-tronco hematopoiéticas (TCTH) autólogo é considerado de referência para o tratamento do mieloma múltiplo.

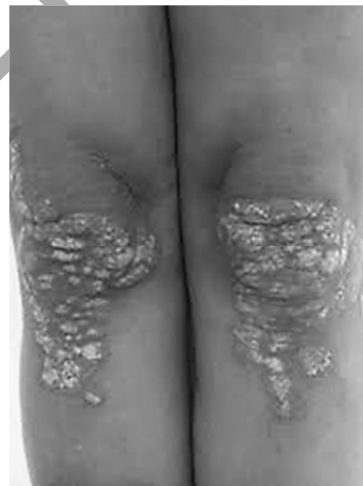Considere hipoteticamente que uma mulher de 50 anos de idade apresenta, nos últimos seis meses, câimbras, cansaço, poliúria e polidipsia, e vai ao médico. Ao exame físico, apresenta-se com 110 kg, circunferência abdominal de 102 cm, 170 cm. A pressão arterial era 142 mmHg x 92 mmHg. Na inspeção, observa-se acantose nigricans. Foram

solicitados exames laboratoriais que evidenciaram glicemia de jejum de 127, hemograma normal, potássio normal, EQU normal. Além disso, apresentava triglicerídeos de 270 mg/dL (até 150), colesterol LDL de 110 mg/dL (até 130) e colesterol HDL de 45 (acima de 60).

De acordo com esse caso clínico, julgue os itens a seguir.

107. Para o diagnóstico de diabetes *mellitus* (DM), deve-se realizar nova dosagem da glicemia em jejum.
108. A paciente apresenta síndrome metabólica, e mudança do estilo de vida deve ser empregada.
109. Metformina é um medicamento que reduz circunferência abdominal, entretanto, no DM, não reduz mortalidade.
110. São esperados de pacientes com DM níveis de LDL elevados e triglicerídeos diminuídos.
111. Com a presença de sintomas, uma glicemia sérica maior que 200, em qualquer período do dia, confirma o diagnóstico de DM.

Paciente do sexo feminino, 30 anos de idade, foi ao dermatologista por apresentar lesões em couro cabeludo, regiões extensoras de mãos e joelhos, com pele ressecada, em aspecto de escamas secas e esbranquiçadas. Além disso, apresenta coceira, queimação e dor nas lesões.



Considerando essa situação hipotética e os conhecimentos médicos a ela relacionados, julgue os itens a seguir.

112. Trata-se de psoríase, uma doença contagiosa e cíclica.
113. Não se deve usar corticoide sistêmico para o tratamento da psoríase.
114. Estresse agudo parece piorar atividade da doença.
115. Metotrexate pode ser usado como terapêutica farmacológica.
116. Os pacientes devem evitar o sol.

Área livre

Paciente de 75 anos de idade, com escolaridade até a quarta série do ensino fundamental, vai a consulta por estar apresentando lapsos de memórias, esquecendo os fogões acesos em sua casa há pelo menos um ano. Informa que recentemente esqueceu que tinha um encontro com seus filhos e que, quando foi lembrada pelo próprio neto, a paciente negou ter marcado esse encontro. Há uma semana, a paciente, voltando do mercado para a respectiva residência, não reconheceu a rua e perdeu-se. A vizinha encontrou a paciente, e a levou embora. O médico geriatra resolveu realizar o miniexame do estado mental, que atestou seguramente demência. Foram realizados exames de sangue e TC de crânio para afastar causas orgânicas. Os exames apresentaram-se normais.

Com base nesse caso hipotético, julgue os itens a seguir.

- 117.** Demência comprovada, caráter progressivo de demência, ausência de patologias orgânicas e idade avançada sugerem mal de Alzheimer.
- 118.** O diagnóstico de mal de Alzheimer ainda é *post-mortem*.
- 119.** Rivastigmina é um inibidor da acetilcolinesterase, mais bem tolerado que a memantina.
- 120.** Memantina é um medicamento que diminui a dopamina no sistema nervoso central, e é benéfico em pacientes com Alzheimer.

Área livre