GOVERNO DO DISTRITO FEDERAL

FUNDAÇÃO DE ENSINO E PESQUISA EM CIÊNCIAS DA SAÚDE

DIRETORIA EXECUTIVA

EDITAL NORMATIVO Nº 1 – RM-1/SES-DF/2024, DE 30 DE OUTUBRO DE 2023

**PROGRAMA – GRUPO 5**

Endoscopia **(519)**

**Data da prova:**
Sábado, 16/12/2023.

PROVA APLICADA

## INSTRUÇÕES

- Você recebeu do fiscal:
  - 1 (um) caderno de questões da prova objetiva contendo 100 (cem) questões de múltipla escolha, com 4 (quatro) alternativas de resposta cada uma e apenas 1 (uma) alternativa correta; e
  - 1 (uma) folha de respostas personalizada da prova objetiva.
- Quando autorizado pelo fiscal do IADES, no momento da identificação, escreva no espaço apropriado da folha de respostas da prova objetiva, com a sua caligrafia usual, a seguinte frase:

***O caminho de paz e realizações.***

- Verifique se estão corretas a numeração das questões e a paginação do caderno de questões, bem como a codificação da folha de respostas da prova objetiva.
- Você dispõe de 4 (quatro) horas para fazer a prova objetiva e deve controlar o tempo, pois não haverá prorrogação desse prazo. Esse tempo inclui a marcação da folha de respostas da prova objetiva.
- Somente 1 (uma) hora após o início da prova, você poderá entregar sua folha de respostas da prova objetiva e o caderno de questões, bem como retirar-se da sala.
- Somente quando faltarem 30 (trinta) minutos para o término do tempo fixado para realização da prova, você poderá deixar o local levando consigo o caderno de questões.
- Após o término da prova, entregue ao fiscal do IADES a folha de respostas da prova objetiva, devidamente assinada.
- Deixe sobre a carteira apenas o documento de identidade e a caneta esferográfica de tinta preta, fabricada com material transparente.
- Não é permitida a utilização de nenhum aparelho eletrônico ou de comunicação.
- Não é permitida a consulta a livros, dicionários, apontamentos e (ou) apostilas.
- Você somente poderá sair e retornar à sala de aplicação da prova na companhia de um fiscal do IADES.
- Não será permitida a utilização de lápis em nenhuma etapa da prova.
- Os três últimos candidatos só poderão deixar a sala após entregarem suas folhas de respostas e assinarem o termo de fechamento do envelope, no qual serão acondicionadas as folhas de respostas da sala.

## INSTRUÇÕES PARA A PROVA OBJETIVA

- Verifique se os seus dados estão corretos na folha de respostas da prova objetiva. Caso haja algum dado incorreto, comunique ao fiscal.
- Leia atentamente cada questão e assinale, na folha de respostas da prova objetiva, uma única alternativa.
- A folha de respostas da prova objetiva não pode ser dobrada, amassada, rasurada ou manchada e nem pode conter nenhum registro fora dos locais destinados às respostas.
- O candidato deverá transcrever, com caneta esferográfica de tinta preta, as respostas da prova objetiva para a folha de respostas.
- A maneira correta de assinalar a alternativa na folha de respostas da prova objetiva é cobrir, fortemente, com caneta esferográfica de tinta preta, o espaço a ela correspondente.
- Marque as respostas assim: ●

**Tipo "U"**

Realização IADES

**CIRURGIA GERAL**
**Questões de 1 a 50**

## QUESTÃO 1

O mediastino é um espaço anatômico que se situa entre duas cavidades pleurais e se estende do diafragma ao desfiladeiro torácico, abrigando alguns órgãos vitais. Esse espaço corporal é sede de alguns tipos de neoplasia primária. Qual compartimento mediastinal é mais frequentemente acometido por massas mediastinais?

**(A)** Mediastino anterior
**(B)** Mediastino médio
**(C)** Mediastino posterior
**(D)** Mediastino anterossuperior

## QUESTÃO 2

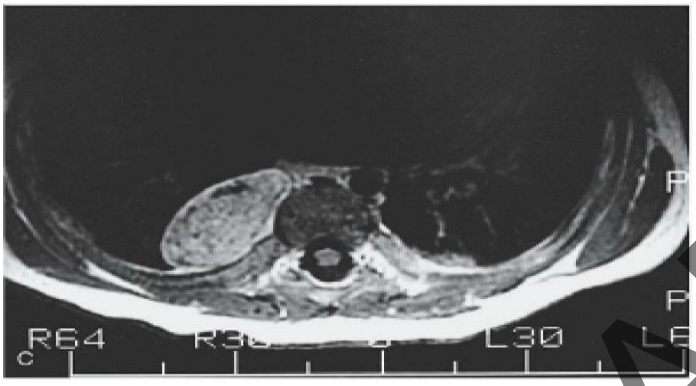


Massas mediastinais se apresentam clinicamente de modo variado desde uma doença assintomática a sintomas relacionados feito de massa, invasão e sintomas sistêmicos. Os sintomas geralmente estão associados ao tipo de tumor e sua localização. Qual o modo de apresentação clínica, a localização e o tipo de tumor mais provável, respectivamente, da imagem apresentada?

**(A)** Dorsalgia, mediastino posterior, linfoma
**(B)** Incidentaloma assintomático, mediastino posterior e tumor neurogênico
**(C)** Incidentaloma assintomático, mediastino posterior e linfoma
**(D)** Dorsalgia, mediastino posterior, tumor neurogênico

## QUESTÃO 3

A cavidade pleural é um espaço virtual entre a pleura parietal e a visceral. Esse espaço é ocupado, em circunstâncias normais, por pequena quantidade de líquido pleural. O empiema é uma infecção piogênica ou supurativa desse espaço. A classificação do empiema, com base na cronicidade do processo, e o tratamento adequado de cada fase são, respectivamente.

**(A)** fase aguda, Vats.
**(B)** fase intermediária, toracocentese.
**(C)** fase crônica, toracostomia em selo d'água.
**(D)** fase aguda, toracocentese.

## QUESTÃO 4

O câncer de pulmão é um problema de saúde pública, e uma causa frequente de morte por câncer. Entre os tipos de cânceres pulmonares, aquele que está mais associado à metástase linfonodal é o

**(A)** adenocarcinoma.
**(B)** carcinoma de células escamosas.
**(C)** câncer de pulmão de células pequenas.
**(D)** carcinoma de grandes células.

## QUESTÃO 5

Afecções que causam obstrução ao fluxo sanguíneo em veias centrais torácicas podem causar edema facial e cervical, dor torácica, sintomas respiratórios e manifestações neurológicas. Qual patologia a seguir é mais comumente associada a essa síndrome?

**(A)** Câncer de pulmão de células não pequenas
**(B)** Câncer de pulmão de pequenas células
**(C)** Linfoma de Hodgkin
**(D)** Linfoma não Hodgkin

## QUESTÃO 6

A atresia de esôfago é definida como a interrupção ou descontinuidade congênita do esôfago. Esta afecção pode se apresentar com ou sem fístula traqueoesofágica. Qual variante da atresia de esôfago é mais incidente na população pediátrica?

**(A)** Atresia de esôfago sem fístula traqueoesofágica.
**(B)** Atresia de esôfago com fístula traqueoesofágica proximal.
**(C)** Atresia de esôfago com fístula traqueoesofágica distal.
**(D)** Atresia de esôfago com fístula traqueoesofágica proximal e distal.

**Área livre**

PROVA APLICADA

## QUESTÃO 7

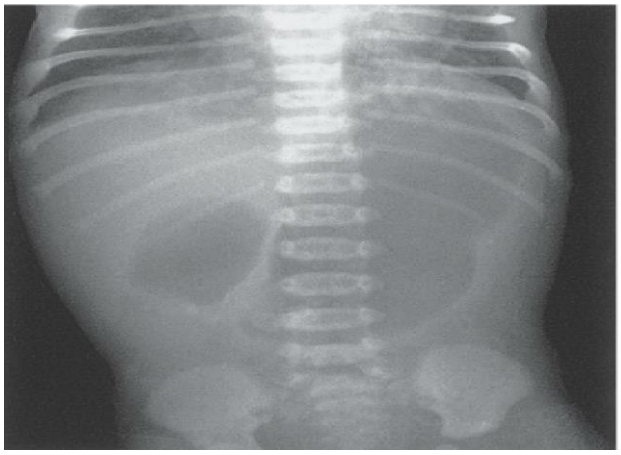

Um lactente, prematuro, apresenta vômitos biliosos no primeiro dia vida. A história gestacional revelou polidramnia. Foi realizada radiografia abdominal simples que é essa imagem apresentada.

A principal hipótese diagnóstica é

**(A)** hiperplasia hipertrófica do piloro.
**(B)** atresia duodenal.
**(C)** atresia jejunal.
**(D)** doença do refluxo gastresofágico.

## QUESTÃO 8

Com relação às malformações da parede abdominal, assinale a alternativa correta.

**(A)** Na onfalocele, as vísceras abdominais são expostas apresentando risco elevado de perfuração.
**(B)** Na gastrosquise, o defeito origina-se no lado esquerdo do umbigo e não existe membrana cobrindo as vísceras abdominais.
**(C)** Na onfalocele, há alterações de cariótipo em cerca de 30% dos lactentes, entre os quais estão incluídas trissomias do 13, 18 e 21.
**(D)** Na gastrosquise, o risco de anomalias associadas não é frequente, porém, quando existe risco, a principal anomalia associada é a atresia de esôfago com fistula esofágica distal.

## QUESTÃO 9

Enxerto cutâneo é definido como um segmento de pele que é levado para outro segmento corporal sem manter seu suprimento sanguíneo. A respeito das fases da "pega" do enxerto de pele, assinale a alternativa correta.

**(A)** Na fase de inoculação, começam as conexões vasculares, sendo esta a fase responsável pela sobrevivência do enxerto nos primeiros dias.
**(B)** Na fase de angiogênese, há a formação de novos capilares, sendo esta a fase responsável pela sobrevivência do enxerto nos primeiros dias.
**(C)** A fase de maturação pode levar até um mês para se completar, sendo esta a fase responsável pela retração do enxerto.
**(D)** Na fase de embebição, o enxerto é nutrido por vasos formados, sendo esta a fase responsável pela sobrevivência do enxerto nas primeiras horas.

## QUESTÃO 10

As úlceras de pressão, condição mais incidente em pacientes hospitalizados, resultam de isquemia tecidual associada à aplicação de pressão tecidual maior que a pressão arteriolar. Pacientes em posição prona têm maior pressão aplicada sobre.

**(A)** os ombros.
**(B)** o peitoral maior.
**(C)** a coxa.
**(D)** o joelho.

## QUESTÃO 11

Pacientes com contraturas cicatriciais que geram redução de amplitude de movimento podem se beneficiar de retalhos cutâneos. Na zetaplastia, o ângulo determina o ganho tecidual. Qual alternativa associa de forma correta o ângulo ao ganho tecidual na zetaplastia?

**(A)** Um ângulo de 75 graus permite um ganho tecidual de 80%.
**(B)** Um ângulo de 60 graus permite um ganho tecidual de 55%.
**(C)** Um ângulo de 75 graus permite um ganho tecidual de 100%.
**(D)** Um ângulo de 60 graus permite um ganho tecidual de 50%.

## QUESTÃO 12

Em relação aos cistos mesentéricos, é correto afirmar que

**(A)** os mais comuns são os cistos mesoteliais.
**(B)** eles ocorrem no mesentério do intestino delgado, porém excluem o intestino grosso.
**(C)** a drenagem interna do cisto para a cavidade peritoneal tem sido empregada com sucesso no tratamento de cistos de pequeno volume.
**(D)** a sua enucleação pode ser realizada, mas não é curativa.

## QUESTÃO 13

Os abscessos retroperitoneais podem ser classificados como primários caso a infecção resulte de disseminação hematogênica, ou secundários caso o abscesso resulte da infecção de algum órgão adjacente. A principal causa de abscesso retroperitoneal é (são)

**(A)** a disseminação hematogênica de infecções distantes.
**(B)** as doenças gastrointestinais, incluindo diverticulite, apendicite e doença de Crohn.
**(C)** as doenças renais.
**(D)** o trauma.

**Área livre**

PROVA APLICADA

## QUESTÃO 14

Um paciente com lesão cutânea enegrecida, assimétrica, bordas irregulares e diâmetro maior que 6 mm realizou biópsia que mostra a lesão até a derme reticular. De acordo com a classificação de Clark o nível dessa lesão é

**(A)** I.
**(B)** II.
**(C)** III.
**(D)** IV.

## QUESTÃO 15

O desenvolvimento de fístulas arteriovenosas por anastomose direta e sem utilização de material sintético representa um dos maiores avanços no tratamento de pacientes submetidos à hemodiálise. A complicação mais comum após a confecção de fístulas arteriovenosas é

**(A)** trombose.
**(B)** aneurisma.
**(C)** estenose da extremidade venosa.
**(D)** estenose da extremidade arterial.

## QUESTÃO 16

A investigação de um nódulo solitário da tireoide inicia com uma cuidadosa história clínica e exame físico. Acerca dos passos desse processo de investigação, assinale a alternativa correta.

**(A)** Pacientes, com nódulo da tireoide e função tireoidiana normal, não necessitam realizar cintilografia com iodo 131.
**(B)** Pacientes, com nódulo da tireoide e função tireoidiana aumentada, devem realizar ultrassonografia da tireoide.
**(C)** Pacientes, com nódulo da tireoide e função tireoidiana aumentada, devem realizar cintilografia com iodo 131.
**(D)** Pacientes, com nódulo da tireoide e função tireoidiana normal, não necessitam realizar biópsia por agulha fina.

**Área livre**

## QUESTÃO 17

O hiperparatireoidismo primário, uma importante causa de hipercalcemia, é um dos distúrbios endócrinos mais comuns na população. Em relação ao hiperparatireoidismo primário, é correto afirmar que

**(A)** O adenoma é a principal causa de hiperparatiroidismo primário e a cintilografia com sestamibi é o método mais sensível de localização pré-operatória não invasiva.
**(B)** O carcinoma é a principal causa de hiperparatiroidismo primário e a cintilografia com sestamibi é o método mais sensível de localização pré-operatória não invasiva.
**(C)** O adenoma é a principal causa de hiperparatiroidismo primário e a ressonância magnética de pescoço, o método mais sensível de localização pré-operatória não invasiva.
**(D)** O carcinoma é a principal causa de hiperparatiroidismo primário, e a ressonância magnética de pescoço, o método mais sensível de localização pré-operatória não invasiva.

## QUESTÃO 18

Um paciente de 45 anos de idade chegou à emergência apresentando quadro de dor abdominal iniciada há oito horas em região de epigástrio, evoluindo nas últimas duas horas para fossa ilíaca direita (FID). Relata três episódios de vômitos, nega febre e icteríca. Ao exame físico, aparentando dor à descompressão brusca da FID. Para melhor elucidação do quadro, o médico optou por realizar mais uma manobra semiológica, sendo a leve tração do testículo direito e o paciente referiu novamente dor em FID. Esse é o sinal de

**(A)** Summer.
**(B)** Ten Horn.
**(C)** Dunphy.
**(D)** Lapinsky.

## QUESTÃO 19

Quais dos seguintes fatores podem favorecer o fechamento de fístulas enterocutâneas?

**(A)** Tamanho longo do trajeto da fístula e alto débito da fístula.
**(B)** Tamanho curto do trajeto da fístula e baixo débito da fístula.
**(C)** Tamanho curto do trajeto da fístula e alto débito da fístula.
**(D)** Tamanho longo do trajeto da fístula e baixo débito da fístula.

**Área livre**

PROVA APLICADA

## QUESTÃO 20

Um paciente de 32 anos de idade sofreu um trauma abdominal grave em um acidente de moto. Foi submetido à cirurgia de controle de danos, porém, no primeiro dia de pós-operatório, ele apresenta sinais de distensão abdominal, dor intensa, diminuição da diurese e aumento da pressão arterial. Ao realizar a mensuração da pressão intra-abdominal, constatou-se um valor de 28 mmHg. Com base nesses achados, qual é o possível diagnóstico e tratamento adequado?

**(A)** Síndrome compartimental abdominal; tratamento com descompressão por laparotomia.
**(B)** Perfuração intestinal; tratamento com antibioticoterapia e reabordagem cirúrgica por laparotomia.
**(C)** Isquemia mesentérica; tratamento com angioplastia e anticoagulantes.
**(D)** Síndrome compartimental abdominal; tratamento conservador.

## QUESTÃO 21

Ao realizar uma anastomose biliodigestiva, o cirurgião optou por utilizar um fio cirúrgico monofilamentar e absorvível de longa duração. Qual fio deve ser escolhido?

**(A)** Poliglactina 910.
**(B)** Polipropileno.
**(C)** Polidioxanona.
**(D)** PTFE (Politetrafluoroetileno).

## QUESTÃO 22

Durante uma hepatectomia central realizada por cirurgia robótica com o uso de acesso glissoniano, o cirurgião optou por utilizar o verde de indocianina para avaliação da perfusão hepática e melhor delimitação da área de necrose intraoperatória. Como o verde de indocianina age nesse contexto?

**(A)** É um corante que permite a visualização clara das estruturas biliares durante a cirurgia robótica.
**(B)** É um marcador fluorescente que permite a avaliação da perfusão hepática e delimitação da área de necrose intraoperatória.
**(C)** É um contraste que indica a presença de lesões hepáticas malignas durante a hepatectomia central.
**(D)** É um agente terapêutico que estimula a regeneração hepática após a hepatectomia central.

**Área livre**

## QUESTÃO 23

Acerca da comparação entre a cirurgia robótica e a cirurgia laparoscópica, assinale a alternativa correta

**(A)** A cirurgia robótica tem menor custo em relação à cirurgia laparoscópica.
**(B)** A cirurgia robótica oferece maior destreza e precisão ao cirurgião tendo melhores resultados em relação à cirurgia laparoscópica.
**(C)** A cirurgia robótica possui menor tempo de recuperação pós-operatória em relação à cirurgia de laparoscópica.
**(D)** A cirurgia robótica tem maior facilidade de acesso a regiões anatomicamente complexas em relação à cirurgia de laparoscópica.

## QUESTÃO 24

Um paciente jovem de 25 anos de idade apresenta um quadro clínico de diarreia crônica que evoluiu com obstrução intestinal. Após a realização de laparotomia e de uma enterectomia de segmento ileal, o anatomopatológico revelou sinais de doença de Crohn. Qual o tratamento medicamentoso mais indicado após a devida confirmação e rastreamento do diagnóstico, tendo em vista a manutenção do período sem crise?

**(A)** Infliximab subcutâneo
**(B)** Corticosteroides intravenosos
**(C)** Anti-inflamatórios não esteroides (AINEs), via oral
**(D)** Adalimumab subcutâneo

## QUESTÃO 25

Um paciente de 45 anos de idade chegou à emergência após um acidente de caminhão apresentando fratura de perna direita e líquido livre na cavidade abdominal. Durante o atendimento inicial, foi optado pela laparotomia exploradora, porém sem evidência de sangramento ativo e fixação externa da fratura. Algumas das complicações que podem ocorrer após a cirurgia e os tratamentos associados são

**(A)** infecção superficial do sítio cirúrgico e sempre uso de antibióticos.
**(B)** síndrome compartimental e realização de fasciotomia.
**(C)** formação de aderências e realização de intervenção cirúrgica.
**(D)** trombose venosa profunda e uso de filtro de veia cava.

**Área livre**

PROVA APLICADA

## QUESTÃO 26

Uma paciente jovem de 28 anos de idade, portadora de doença de Crohn, apresenta um quadro clínico de abaulamento da região perianal, sendo submetida à drenagem do abscesso perianal. No entanto, a paciente evoluiu com piora do quadro com sudorese, leucocitose, além de crepitação e necrose de toda a região perianal e perineal. Qual o tratamento mais indicado para essa complicação tendo em vista a contaminação da região?

**(A)** Realização de desbridamento cirúrgico e administração de antibioticoterapia.
**(B)** Sutura primária da região perianal e uso de corticosteroides tópicos.
**(C)** Realização de desbridamento cirúrgico, colostomia a Hartmann e administração de antibioticoterapia.
**(D)** Realização de desbridamento cirúrgico, colostomia em alça e administração de antibioticoterapia.

**Caso clínico para responder às questões de 27 a 30.**

Um paciente de 45 anos de idade, negro, há dois anos vem cursando com disfagia progressiva e relata não conseguir mais ingerir alimentos sólidos. Refere dor associada a regurgitação, náuseas, tosse, plenitude pós-prandial e perda de peso 14 kg nos últimos dois meses, atualmente com 58 kg. Informa ter tido um diagnóstico de megaesôfago, porém não manteve o seguimento em razão de medo de cirurgia. O paciente relata ainda que mantém dieta líquida, apesar da disfagia progressiva e faz uso de água para facilitar a ingestão dos alimentos sólidos. Houve piora de todos os sintomas até o presente momento. Realizou endoscopia digestiva alta evidenciando lesão ulcerada infiltrativa e friável em esôfago a cerca de 35 cm da arcada dentária. A biópsia realizada foi compatível com adenocarcinoma de esôfago.

## QUESTÃO 27

Qual a conduta seguinte tendo em vista o caso desse paciente.

**(A)** Esofagectomia em três campos
**(B)** Quimioterapia paliativa
**(C)** Tomografia computadorizada
**(D)** Quimioterapia e radioterapia neoadjuvantes

## QUESTÃO 28

Qual a definição de câncer de esôfago precoce?

**(A)** Invasão apenas da mucosa.
**(B)** Invasão até a submucosa e com linfonodos negativos.
**(C)** Invasão até a submucosa, independentemente de critério linfonodal.
**(D)** Invasão apenas da mucosa, independentemente de critério linfonodal.

**Área livre**

## QUESTÃO 29

Na investigação do megaesôfago, foi realizado um esofagograma. Com base na classificação de Rezende e na imagem apresentada, assinale a alternativa que indica o grupo e o respectivo tratamento.

**(A)** Grupo IV e esofagectomia
**(B)** Grupo III e cardiomiotomia a Heller
**(C)** Grupo III e Serra Dória
**(D)** Grupo IV e POEM

## QUESTÃO 30

Em relação ao tratamento do megaesôfago, qual procedimento possui melhor controle do refluxo gastroesofágico?

**(A)** POEM
**(B)** Serra Dória
**(C)** Esofagectomia total
**(D)** Thal Hatafuku

**Área livre**

PROVA APLICADA

**Caso clínico para responder às questões de 31 a 33.**

Uma paciente de 31 anos de idade, sem comorbidades, natural e procedente de São Luiz – MA, deu entrada no serviço com um quadro de dor em hipocôndrio direito com irradiação para epigástrio a cerca de dois dias, dor abdominal à palpação de hipocôndrio direito sem massa palpável, perda de 5 kg em um mês, náuseas e vômitos. Foram realizado exames laboratoriais e de imagens. A ultrassonografia de abdome revelou espessamento de parede da vesícula biliar, borramento da gordura adjacente e colecistolitíase; leucograma de 16.000 células/mm$^3$, Hb = 13,4 g/dL, plaquetas = 302.000 mm$^3$, creatinina = 1.4 mg/dL, INR = 1.3, e demais exames, dentro da normalidade.

## QUESTÃO 31

Segundo a classificação de Tokyo e supondo a disponibilidade de qualquer material, qual a classificação e a conduta mais adequadas para essa paciente.

**(A)** Tokyo II, antibiótico e colecistectomia eletiva
**(B)** Tokyo III, antibiótico e colecistostomia
**(C)** Tokyo II, antibiótico e colecistectomia de urgência
**(D)** Tokyo I, antibiótico e colecistectomia de urgência

## QUESTÃO 32

Tendo em vista o caso da paciente anterior, não foi possível a visualização dos critérios de segurança para cirurgia segura, sendo submetida a cirurgia a Torek e colocação de dreno de vigília, qual o nome da visão crítica de segurança em uma colecistectomia laparoscópica?

**(A)** Bismuth
**(B)** Todani
**(C)** Strasberg
**(D)** Calot

## QUESTÃO 33

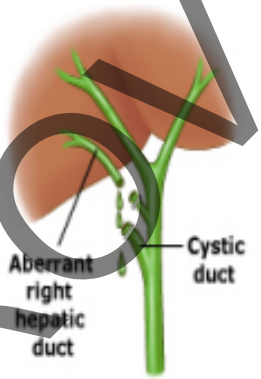


No terceiro dia de pós-operatório, a paciente evoluiu com saída de secreção biliar pelo dreno abdominal. Considerando a classificação de lesões da via biliar e a figura apresentada, qual classificação da lesão responsável pela transecção de parte da via biliar sem ligadura, comumente de ducto hepático direito anômalo?

**(A)** A
**(B)** B
**(C)** C
**(D)** D

**Caso clínico para responder às questões 34 e 35.**

Um paciente de 66 anos de idade, branco, diabético descompensado, etilista e ex-tabagista, fez uso de cefalexina por sete dias por causa de celulite em membro superior e cetoprofeno esporádico para artrose de joelho direito. O paciente deu entrada no pronto-socorro com quadro de dor abdominal difusa iniciada a dois dias quando procurou a unidade de pronto atendimento, com PA = 130 mmHg x 70 mmHg, FC = 105 bpm, além de radiografia de tórax com pneumoperitônio, quando foi submetido à laparotomia exploratória com diagnóstico de úlcera perfurada pré-pilórica de 3 cm, sendo realizado tratamento cirúrgico, biópsia da úlcera e coleta de líquido abdominal.

## QUESTÃO 34

Em relação à classificação de Johnson, a úlcera desse paciente é do tipo

**(A)** I, hipercloridria.
**(B)** I, hipocloridria.
**(C)** II, hipercloridria.
**(D)** III, hipercloridria.

## QUESTÃO 35

Tendo em vista o quadro do paciente do caso anterior a necessidade de abordagem cirúrgica e a estabilidade do paciente, qual a melhor conduta no intraoperatório?

**(A)** Antrectomia reconstrução em Billroth II e vagotomia
**(B)** Rafia e patch tipo Graham
**(C)** Gastrectomia subtotal e reconstrução em Y de Roux
**(D)** Cirurgia de Vaughan

**Área livre**

PROVA APLICADA

**Caso clínico para responder às questões 36 e 37.**

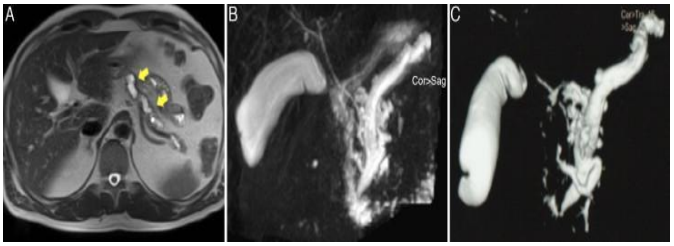


Disponível em: <https://www.sciencedirect.com/science/article/pii/S0872817812000318>. Acesso em: 5 dez. 2023.

Uma paciente de 72 anos de idade, negra, superior completo, aposentada, natural e procedente de Ilhéus – BA, deu entrada no hospital com queixa de tosse produtiva com escarro esverdeado há três meses. Refere perda ponderal de 6 kg há três meses, e febre diária. Além disso, relata perda de apetite, negando vômito, diarreia e outras queixas. Nega tabagismo e etilismo. Realizou tomografias de tórax e abdome, evidenciando broncopneumonia lobar direita e lesão pancreática a esclarecer, por isso foi internada para tratamento da pneumonia e investigação de lesão pancreática com ressonância de abdome e protocolo de colangioressonância. A imagens são as apresentadas.

Laudo: Ducto pancreático principal em todo o seu trajeto (13 mm no segmento de maiores dimensões) de aspecto serpiginoso, com múltiplas imagens saculares laterais ao nível da região cefálica associado à atrofia parenquimatosa pancreática difusa.

## QUESTÃO 36 _____

A neoplasia pancreática relacionada à imagem é

**(A)** cistoadenoma seroso.
**(B)** Neoplasia mucinosa intraductal papilar (IPMN).
**(C)** adenocarcinoma de pâncreas.
**(D)** pseudocisto pancreático.

## QUESTÃO 37 _____

Tendo em vista o caso anterior, foi realizado estadiamento sem novos achados além de ultrassonografia – endoscopia digestiva alta (USG-EDA), sinais de componente sólido e punção com líquido viscoso, CEA e amilases elevadas. Qual a melhor abordagem para esse paciente?

**(A)** Duodenopancreatectomia total
**(B)** Colangiopariceatografia retrógada endoscópica (CPRE) + prótese metálica
**(C)** Seguimento
**(D)** CPRE + Prótese plástica

## QUESTÃO 38 _____

Marque a alternativa que **não** faz parte das complicações da paratireoidectomia:

**(A)** Hipocalcemia
**(B)** Rouquidão
**(C)** Hipotireoidismo
**(D)** Hematoma cervical

**Caso clínico para responder às questões de 39 a 42.**

Uma paciente de 69 anos de idade, negra, tabagista, hipertensa e diabética, dislipidêmica, apresentou em ultrassonografia aneurisma de aorta abdominal, durante investigação de um quadro de diarreia crônica. Nega história familiar, porém apresentou aneurisma de aorta medindo 5,4 cm e de artéria ilíaca direita de 4 cm de diâmetro, sem história de claudicação intermitente. Ao exame físico, a paciente apresenta tumor abdominal pulsátil e outro em fossa ilíaca direita com presença de sopro sistólico.

## QUESTÃO 39 _____

Tendo em vista o quadro apresentado pela paciente, assinale a alternativa incorreta em relação à indicação cirúrgica.

**(A)** Diâmetro > 5 cm
**(B)** Crescimento de 0,5 cm por ano
**(C)** Aneurisma sacular
**(D)** Aneurisma sintomático

## QUESTÃO 40 _____

Entre os aneurismas de aorta abdominal, qual é fator de risco para rotura?

**(A)** Sexo feminino
**(B)** Idade > 60 anos
**(C)** Diabetes
**(D)** Sexo masculino

## QUESTÃO 41 _____

A complicação tardia mais comum em relação ao reparo convencional dos aneurismas de aorta abdominal é conhecida como

**(A)** *endoleak*.
**(B)** sangramentos.
**(C)** deslocamento da prótese.
**(D)** hérnia incisional.

## QUESTÃO 42 _____

Considerando a anatomia da aorta mais prevalente, quais ramos têm origem no arco da aorta em sua respectiva ordem?

**(A)** Artérias coronárias direita e esquerda e tronco braquicefálico
**(B)** Artéria subclávia direita, artéria carótida comum direita e tronco braquiocefálico
**(C)** Tronco braquiocefálico, artéria carótida comum esquerda e artéria subclávia esquerda
**(D)** Artéria subclávia direita, artéria carótida comum direita, artéria carótida comum esquerda e artéria subclávia esquerda

**Área livre**

PROVA APLICADA

## QUESTÃO 43

A respeito do planejamento cirúrgico com intuito de redução do número de lesão durante as cirurgias do pâncreas, qual é a variação anatômica mais comum da artéria hepática comum?

**(A)** Ramo do tronco celíaco
**(B)** Ramo da artéria gástrica esquerda
**(C)** Ramo da artéria gástrica direita
**(D)** Ramo da artéria mesentérica superior

## QUESTÃO 44

O escroto agudo é um quadro muito comum na população pediátrica, que consiste no aumento súbito em curto espaço de tempo do volume escrotal acompanhado de dor e é em potencial uma urgência urológica. O método de imagem de eleição para a avaliação do escroto agudo é a ecografia. A causa mais comum de escroto agudo na pediatria é

**(A)** torção de apêndice testicular.
**(B)** torção de testículo.
**(C)** epididimite.
**(D)** hérnia encarcerada.

## QUESTÃO 45

No decorrer do exame em um paciente com suspeita de escroto agudo, o quadro já apresentando cerca de seis horas de duração, o médico urologista, em razão da indisponibilidade de ultrassonografia Doppler, optou por avaliar o sinal de Prehn que foi ausente. Qual a conduta imediata de menor risco para esse paciente?

**(A)** Transferência para realização de ultrassonografia Doppler
**(B)** Exploração cirúrgica bilateral e com fixação de testículo contralateral
**(C)** Exploração cirúrgica com fixação de testículo acometido
**(D)** Analgesia

## QUESTÃO 46

Um paciente de 37 anos de idade deu entrada pela manhã no hospital com quadro de dor em região genital e relato de ereção mantida a cerca de 10 horas. Informou que durante a noite, na balada, fez uso de RedBull e cocaína e que, após a relação sexual, não houve detumescência gradual. Após exame clínico e laboratorial, foi evidenciado o diagnóstico de priapismo isquêmico. Quais exames a seguir são compatíveis com o quadro desse paciente?

**(A)** Gasometria do corpo cavernoso com pH 7.42 pCO2 < 35 Corpo cavernoso pouco rígido e trauma de pênis.
**(B)** Gasometria do corpo cavernoso com pH 7.42 pCO2 < 35 Corpo cavernoso totalmente rígido e uso de drogas.
**(C)** Gasometria do corpo cavernoso com pH 7.2 pCO2 > 60 Corpo cavernoso pouco rígido e uso de drogas.
**(D)** Gasometria do corpo cavernoso com pH 7.2 pCO2 > 60 Corpo cavernoso totalmente rígido e uso de drogas.

## QUESTÃO 47

Qual causa é relacionada ao priapismo de alto fluxo?

**(A)** Trauma perineal
**(B)** Injeção intracavernosa
**(C)** Anemia falciforme
**(D)** Trauma raquimedular

## QUESTÃO 48

Acerca dos fatores associados a deiscência de ferida cirúrgica, assinale a alternativa correta.

**(A)** Uso crônico de corticoide é recomendado para regular o processo de cicatrização.
**(B)** Seroma não está associado à maior risco de deiscência da ferida.
**(C)** Pontos separados *versus* sutura contínua parece não haver diferença nos índices de deiscência.
**(D)** Cirurgias de urgência têm menor risco de deiscência que as cirurgia eletivas.

## QUESTÃO 49

A Classificação de Chammas estratifica o risco de malignidade de nódulos tireoidianos de acordo com a vascularização. A respeito desse assunto, assinale a alternativa correta.

**(A)** Chammas I: vascularização periférica
**(B)** Chammas V: vascularização central
**(C)** Chammas III: vascularização central > vascularização periférica
**(D)** Chammas II: vascularização periférica > vascularização central

## QUESTÃO 50

Um paciente de 33 anos de idade, vítima de acidente de moto *versus* poste, foi admitido no hospital com politraumatismo (hematoma epidural e múltiplas fraturas) e foi submetido à fixação externa de fêmur e tíbia esquerdos e optado por tratamento conservador do hematoma epidural, evoluindo bem no pós-operatório imediato. No terceiro dia de internação, o paciente iniciou quadro de dor torácica esquerda, ventilatório-dependente, dispneia e taquipneia, sendo necessária a intubação. Foi levado à tomografia computadorizada de tórax e diagnosticado com tromboembolismo pulmonar bilateral. Com relação à conduta nesse caso clínico, assinale a alternativa correta.

**(A)** Iniciar anticoagulação em dose plena com xarelto.
**(B)** Iniciar trombolítico imediato em busca de reperfusão pulmonar.
**(C)** Iniciar anticoagulação com enoxaparina 40 mg SC.
**(D)** Colocar filtro de veia cava.

**Área livre**

PROVA APLICADA

## CLÍNICA MÉDICA
## Questões de 51 a 100

**Caso clínico para responder às questões de 51 a 56.**

Um paciente de 67 anos de idade, com diagnósticos prévios de diabetes, hipertensão arterial sistêmica, dislipidemia e gota, há mais de 10 anos sem acompanhamento médico e sem medicação, recebeu a visita da filha que mora em outro estado, que, preocupada com o pai, agendou consulta em uma clínica médica. O médico que o avaliou, tendo em vista o tempo sem acompanhamento, solicitou exames laboratoriais para avaliação do paciente para, a partir daí, instituir conduta. O paciente apresentava índice de massa corporal (IMC) de 31 kg/m². O resultado do ecocardiograma do paciente evidenciou fração de ejeção do ventrículo esquerdo de 35% e insuficiência aórtica moderada, MAPA com valor pressórico médio = 162 mmHg x 102 mmHg, glicemia em jejum = 130 mg/dL, hemoglobina glicada = 7%, colesterol total = 244 mg/dL, triglicerídeos = 69 mg/dl, HDL = 76 mg/dL e LDL = 154 mg/dL.

### QUESTÃO 51

A alteração de exame físico mais provável de ser encontrada na ausculta cardíaca desse paciente é o sopro

**(A)** sistólico em foco pulmonar.
**(B)** diastólico em foco aórtico.
**(C)** de ejeção em foco aórtico.
**(D)** de regurgitação em foco pulmonar.

### QUESTÃO 52

Pelo seu IMC, o paciente é classificado como

**(A)** obesidade grau I.
**(B)** sobrepeso.
**(C)** obesidade grau II.
**(D)** peso normal.

### QUESTÃO 53

Considerando o resultado do ecocardiograma do paciente citado, assinale a alternativa que corresponde à terapia básica recomendada.

**(A)** Atenolol, furosemida e hidroclorotiazida
**(B)** Metoprolol, enalapril e losartana
**(C)** Furosemida, espironolactona e hidroclorotiazida
**(D)** Carvedilol, enalapril e espironolactona

### QUESTÃO 54

No referido caso clínico, analisando-se de maneira isolada o resultado do MAPA, qual terapia medicamentosa estaria indicada?

**(A)** Espironolactona
**(B)** Nitroprussiato de sódio
**(C)** Losartana e captopril
**(D)** Enalapril e anlodipino

### QUESTÃO 55

Tendo em vista o resultado do perfil glicêmico do mencionado paciente, a conduta adequada seria

**(A)** indicar medidas dietéticas, atividade física e novos exames em seis meses para diagnóstico.
**(B)** solicitar curva glicêmica para confirmação de diabetes.
**(C)** iniciar o uso de metformina como antidiabético oral.
**(D)** prescrever insulinoterapia com insulina NPH e regular.

### QUESTÃO 56

Acerca do caso clínico apresentado, em relação ao perfil lipídico do paciente, assinale a alternativa que indica a melhor terapia farmacológica para ele.

**(A)** Rosuvastatina
**(B)** Genfibrozila
**(C)** Ácido nicotínico
**(D)** Verapamil

**Caso clínico para responder às questões de 57 a 60.**

Um paciente de 67 anos de idade, com diagnósticos prévios de diabetes, hipertensão arterial sistêmica, dislipidemia e gota, ficou confuso com as próprias medicações e acabou suspendendo todas elas. Após dois meses sem as medicações ele procurou o pronto-socorro com queixa de edema em membros inferiores e dispneia progressiva, piorada nos últimos dois dias, associada a expectoração rósea. À avaliação clínica, apresentava-se taquidispneico, com crepitação em todos os campos pulmonares à ausculta. Quanto aos sinais vitais: PA = 195 mmHg x 100 mmHg, FC = 102 bpm, FR = 28 irpm, SatO2 = 80% em ar ambiente. Foi passada sonda vesical de demora, sem débito urinário. Os exames laboratoriais indicaram valor de creatinina = 6,5 mg/dL, ureia = 204 mg/dL, gasometria arterial com pH = 7,23, pO2 = 61 mmHg, pCO2 = 56mmHg, HCO3 = 26mEq/L, SatO2 = 79% e K = 6,2 mEq/L.

### QUESTÃO 57

Quanto ao quadro respiratório do paciente, assinale a alternativa que corresponde à medida indicada nesse caso.

**(A)** Prescrição de caverdilol e hidralazina
**(B)** Realização de ventilação não invasiva no caso de paciente inconsciente
**(C)** Prescrição de nitroglicerina endovenosa
**(D)** Prescrição de diurético poupador de potássio

### QUESTÃO 58

Em relação ao distúrbio eletrolítico apresentado, qual é a medida que estaria indicada para redução do potássio sérico?

**(A)** Poliestirenossulfato de cálcio
**(B)** Sulfato de magnésio
**(C)** Gluconato de cálcio
**(D)** Espironolactona

PROVA APLICADA

## QUESTÃO 59

Na análise gasométrica, depreende-se que o distúrbio primário apresentado pelo paciente é a

**(A)** acidose metabólica.
**(B)** alcalose metabólica.
**(C)** acidose respiratória.
**(D)** alcalose respiratória.

## QUESTÃO 60

No caso clínico apresentado, foi solicitado parecer para nefrologia com vistas à hemodiálise de urgência. A esse respeito, assinale a alternativa que corresponde a indicação de hemodiálise de urgência.

**(A)** Anemia por deficiência de eritropoietina
**(B)** Hipernatremia refratária a medidas farmacológicas
**(C)** Acidose respiratória grave
**(D)** Pericardite urêmica

## QUESTÃO 61

Um paciente de 56 anos de idade, hipertenso e dislipidêmico, apresentou quadro de infarto agudo do miocárdio extenso, que levou a quadro de insuficiência cardíaca aguda. Três dias após o evento isquêmico, ainda durante a internação, teve aumento significativo dos valores de ureia e creatinina séricos, sendo feito o diagnóstico de síndrome cardiorrenal. A respeito dessa patologia, o caso apresentado seria classificado como síndrome cardiorrenal tipo

**(A)** 1.
**(B)** 2.
**(C)** 3.
**(D)** 4.

**Caso clínico para responder às questões de 62 a 67.**

Uma paciente de 35 anos de idade, com história de tireoidite de Hashimoto, sem outras comorbidades, sem uso de álcool, tabaco ou outras drogas, procurou o pronto-socorro com queixa de aumento progressivo de volume abdominal. Ao exame físico, apresentava-se ictérica ++/4+ em esclera, abdome levemente doloroso difusamente à palpação superficial e sinal do piparote positivo. Foram solicitados exames complementares e realizada paracentese. Constataram-se hemoglobina = 12 g%, leucócitos = 5750/mm³, plaquetas = 91 mil/mm³, AST = 89 U/L, ALT = 78 U/L, fosfatase alcalina = 201 U/L, gama GT = 130 U/L, bilirrubina total = 3,0 mg/dL, bilirrubina direta = 2,1 mg/d, albumina sérica = 2,1 g/dL, INR = 1,9, análise do líquido ascítico com albumina = 0,7 g/dL, 362 polimorfonucleares/mm³, resultado da cultura pendente. A ultrassonografia de abdome superior indicou fígado de dimensões reduzidas, contornos serrilhados e sinais de hipertensão portal. Foi feita a hipótese diagnóstica de cirrose hepática.

## QUESTÃO 62

Nesse caso clínico, qual é o achado clínico-laboratorial que indica o diagnóstico de cirrose hepática?

**(A)** Aumento de transaminases
**(B)** Aumento da fosfatase alcalina
**(C)** Aumento da gama GT
**(D)** Alargamento do INR

## QUESTÃO 63

No que tange à avaliação da ascite, assinale a alternativa correta.

**(A)** O sinal do piparote é mais sensível para ascites de pequeno e médio volumes.
**(B)** O gradiente de albumina soro-ascite sugere ascite por hipertensão portal.
**(C)** O resultado da análise do líquido ascítico sugere o diagnóstico de bacteriascite.
**(D)** A cultura polimicrobiana sugere diagnóstico de peritonite bacteriana espontânea.

## QUESTÃO 64

A droga de escolha para o manejo farmacológico inicial em monoterapia da ascite por hipertensão portal é a (o)

**(A)** furosemida.
**(B)** hidroclorotiazida.
**(C)** espironolactona.
**(D)** carvedilol.

## QUESTÃO 65

Na pesquisa da etiologia da cirrose da paciente, foram solicitadas sorologias com o resultado a seguir.

| | |
|---|---|
| Anti-HAV Total | Positivo |
| Anti-HAV IgM | Negativo |
| HBsAg | Negativo |
| Anti-HBs | Positivo |
| Anti-HBc total | Positivo |
| Anti-HBc IgM | Negativo |
| Anti-HBe | Positivo |
| Anti-HCV | Negativo |

Acerca desse perfil sorológico, é correto afirmar que a paciente apresenta hepatite

**(A)** A aguda.
**(B)** C crônica.
**(C)** B crônica.
**(D)** B curada.

**Área livre**

PROVA APLICADA

## QUESTÃO 66

Pela história de tireoidite de Hashimoto, foi solicitada investigação para hepatite autoimune. Assinale a alternativa correspondente ao exame que, quando positivo, faz parte dos critérios diagnósticos da hepatite autoimune.

**(A)** Anticorpo antimitocôndria
**(B)** Anticorpo anti-LKM1
**(C)** Anticorpo antiendomísio
**(D)** Anticorpo ASCA

## QUESTÃO 67

Ao se confirmar o diagnóstico de hepatite autoimune, qual terapia estaria recomendada?

**(A)** Interferon e ribavirina
**(B)** Sofosbuvir e daclatasvir
**(C)** Prednisolona e azatioprina
**(D)** Infliximabe e mesalazina

**Caso clínico para responder às questões de 68 a 70.**

Uma paciente de 61 anos de idade, sem comorbidades e sem uso de medicações contínuas, procurou o pronto-socorro com queixa de febre, tosse, odinofagia e mialgia, iniciados no dia anterior. Fez uso de dipirona com alívio parcial e transitório da febre e mialgia. Ao exame físico, encontrava-se em bom estado geral, com temperatura axilar = 38,7 ºC; FC = 92 bpm; PA = 120 mmHg x 75 mmHg; FR = 18 irpm, sem sinais de desconforto e SatO2 = 95% em ar ambiente. Foram solicitados radiografia de tórax, hemograma e painel de detecção de vírus respiratórios. Imagem evidenciou infiltrado intersticial em bases pulmonares. Verificou-se também hemograma com discreta leucopenia e painel viral positivo para influenza A.

## QUESTÃO 68

Com relação ao caso clínico apresentado, assinale a alternativa correta.

**(A)** Trata-se de um caso de síndrome respiratória aguda moderada.
**(B)** Trata-se de um caso de síndrome gripal.
**(C)** A ausência de sintomas nasais descarta síndrome gripal.
**(D)** A presença de febre indica síndrome respiratória aguda grave.

## QUESTÃO 69

No que se refere aos exames complementares, assinale a alternativa correta.

**(A)** A confirmação do diagnóstico de influenza A depende de sorologia IgM.
**(B)** O achado radiológico é patognomônico de influenza, podendo-se dispensar o painel viral.
**(C)** As alterações mais marcantes de infecção bacteriana na radiologia e no hemograma não são as apresentadas.
**(D)** A infecção por adenovírus e rinovírus pode ser descartada pelos sinais e sintomas da paciente.

## QUESTÃO 70

Ao se assumir o diagnóstico de influenza, a conduta esperada é a prescrição de

**(A)** oseltamivir via oral.
**(B)** paxlovid via oral.
**(C)** ceftriaxona e azitromicina via endovenosa.
**(D)** sintomáticos, apenas.

**Caso clínico para responder às questões de 71 a 75.**

Um paciente de 37 anos de idade, paraplégico após trauma raquimedular há dois anos, com diurese por cateterismo vesical intermitente, foi levado pela esposa ao pronto-socorro com relato de febre, sonolência, diminuição do volume urinário com alteração da coloração e odor. À avaliação clínica, apresentava-se hipotenso, taquicárdico, com perfusão periférica lentificada, preenchendo critérios de sepse.

## QUESTÃO 71

No manejo desse paciente, recomenda-se

**(A)** uso do lactato sérico como guia da ressuscitação volêmica.
**(B)** níveis de pressão arterial média de 55 mmHg como alvo.
**(C)** início de antibioticoterapia guiada por cultura.
**(D)** uso da procalcitonina para decisão de início de antibiótico.

## QUESTÃO 72

Quanto à expansão volêmica desse paciente, sugere-se infusão de

**(A)** amidos ou gelatina, caso evolua para choque séptico.
**(B)** albumina, caso receba grande volume de cristaloides.
**(C)** solução salina como cristaloide de preferência.
**(D)** 30 mL/kg de cristaloide nas primeiras 24 horas.

## QUESTÃO 73

Caso a expansão volêmica não seja efetiva, qual droga vasoativa deve ser iniciada?

**(A)** Dobutamina
**(B)** Terlipressina
**(C)** Milrinone
**(D)** Norepinefrina

## QUESTÃO 74

Quando iniciada droga vasoativa de primeira escolha, na ausência de resposta adequada, sugere-se associar

**(A)** vasopressina.
**(B)** adrenalina.
**(C)** octreotide.
**(D)** dopamina.

PROVA APLICADA

## QUESTÃO 75

No caso clínico apresentado, em razão da necessidade de vasopressores contínuos, sugere-se também o uso de

**(A)** prednisolona via enteral.
**(B)** nitroprussiato endovenoso.
**(C)** hidrocortisona endovenosa.
**(D)** isossorbida sublingual.

**Caso clínico para responder às questões de 76 a 79.**

Um paciente de 23 anos de idade, diabético tipo 1, durante viagem, teve extravio de bagagem e está há quatro dias sem uso de insulina. Ele procurou o pronto-socorro com queixa de dor abdominal difusa, vômitos e poliúria. Ao exame físico, encontrava-se desidratado ++/4+; com FC = 124 bpm, FR = 31 irpm, padrão de Kussmaul. Aos exames laboratoriais, foram constatados glicemia = 342 mg/dL, pH venoso = 7,1, bicarbonato = 9 mEq/L, com cetonuria fortemente positiva.

## QUESTÃO 76

Nesse caso clínico, constata-se

**(A)** estado hiperosmolar hiperglicêmico.
**(B)** diabetes tipo 2.
**(C)** alcalose metabólica.
**(D)** cetoacidose diabética.

## QUESTÃO 77

Antes de se iniciar o tratamento para o referido quadro, deve-se avaliar laboratorialmente o valor da(o)

**(A)** albumina sérica.
**(B)** hemoglobina glicada.
**(C)** potássio sérico.
**(D)** insulina sérica.

## QUESTÃO 78

Após duas horas de tratamento, o mencionado paciente apresentava glicemia de 198 mg/dL. Nesse momento, deve-se

**(A)** associar soro glicosado IV.
**(B)** trocar a infusão de insulina regular pela NPH.
**(C)** dobrar a dose de infusão de insulina.
**(D)** aplicar insulina ultrarrápida subcutânea.

## QUESTÃO 79

A insulinoterapia em bomba de infusão pode ser desligada caso

**(A)** o pH esteja 7,25 e o sódio esteja 130 mEq/L.
**(B)** haja resolução da cetonúria.
**(C)** o pH esteja 7,32 e o bicarbonato esteja 19 mEq/L.
**(D)** sejam verificadas glicemia < 200 mg/dL e hemoglobina glicada < 6,5%.

**Caso clínico para responder às questões de 80 a 86.**

Um paciente idoso, em uso de polifarmácia, está internado para tratamento da hiponatremia hipovolêmica (Na 118 mEq/L) em razão do uso abusivo de diurético tiazídico. Logo após a internação, motivada por alteração leve da consciência, apresentou crise convulsiva tônico-clônica generalizada.

## QUESTÃO 80

Qual é o tratamento indicado para a correção da hiponatremia?

**(A)** Infusão de cloreto de sódio 0,9%
**(B)** Infusão de solução glicofisiológica
**(C)** Diurético poupador de potássio IV
**(D)** Infusão de cloreto de sódio 3%

## QUESTÃO 81

Tendo em vista o citado caso clínico, recomenda-se que a correção do sódio não ultrapasse 8 mEq/L em 24 horas para que se evite

**(A)** edema cerebral.
**(B)** síndrome de desmielinização osmótica.
**(C)** insuficiência renal aguda pré-renal.
**(D)** apiculação da onda T no ECG.

## QUESTÃO 82

Quanto à crise convulsiva do paciente, descartando-se outras etiologias e identificando que ela foi causada pela hiponatremia, ela é classificada como

**(A)** crise provocada.
**(B)** crise sintomática aguda.
**(C)** crise sintomática remota.
**(D)** epilepsia.

## QUESTÃO 83

Assinale a alternativa que apresenta a medicação indicada para abortar a crise convulsiva.

**(A)** Fenitoína IV
**(B)** Midazolam IM
**(C)** Nitroprussiato IV
**(D)** Fenobarbital VO

## QUESTÃO 84

Nesse paciente a indicação de profilaxia secundária pelo risco de recorrência das crises convulsivas

**(A)** deve ser feita com carbamazepina por um mês.
**(B)** deve ser feita com valproato de sódio por três meses.
**(C)** deve ser feita com fenitoína por seis meses.
**(D)** não está indicada, desde que se corrija o fator causal.

PROVA APLICADA

## QUESTÃO 85

Acerca do mencionado caso três horas após a cessação da primeira crise convulsiva com a medicação abortiva, a enfermagem sinalizou que o paciente se encontrava em estado de mal epiléptico. Nessa situação, espera-se que o paciente

**(A)** tenha apresentado uma segunda crise após recobrar a consciência da primeira crise, também já cessada.
**(B)** tenha acordado após a crise, mas mantenha rebaixamento inicial associado à hiponatremia.
**(C)** volte a apresentar crises convulsivas repetidas, sem recuperar a consciência entre elas.
**(D)** esteja crise convulsiva ininterrupta há três minutos.

## QUESTÃO 86

Quando estabelecido o diagnóstico de estado de mal epiléptico, caso esse estado persista após a primeira medicação abortiva, deve-se administrar

**(A)** fenitoína IV contínuo.
**(B)** fenobarbital VO.
**(C)** propofol IV em bolus.
**(D)** midazolam IV em bolus.

**Caso clínico para responder às questões de 87 a 93.**

Um paciente de 25 anos de idade, asmático sem tratamento, última crise há seis anos, procurou o pronto-socorro com queixa de dispneia e chiado no peito há cerca de 12 horas. Contou que, há dois dias, iniciou quadro de tosse com expectoração amarelada, associada a febre de 38 ºC e prostração, evoluindo hoje para dispneia e sibilância. O paciente é renal crônico por doença glomerular, em terapia hemodialítica três vezes por semana. Sem internações no último ano, fez antibioticoterapia IV por 15 dias durante diálise por infecção de corrente sanguínea terminado há 10 dias, com uso crônico de omeprazol, anlodipino e atenolol. Ao exame físico, encontrava-se lúcido e orientado, com FR = 27 irpm sem uso de musculatura acessória, SatO2 = 91%, FC = 112 bpm, PA = 125 mmHg x 82 mmHg e ausculta pulmonar com sibilos expiratórios difusos com crepitação em base pulmonar direita. A radiografia de tórax mostrou área de consolidação em base pulmonar direita, com broncograma aéreo e *peek flow* 55%.

## QUESTÃO 87

A terapia farmacológica de resgate da asma deve ser iniciada com

**(A)** formoterol + budesonida inalatórios.
**(B)** salmeterol inalatório + prednisona via oral.
**(C)** salbutamol + ipratrópio inalatórios e prednisona via oral.
**(D)** fenoterol + tiotrópio inalatórios e hidrocortisona IV.

**Área livre**

## QUESTÃO 88

Nesse caso clínico, uma das medicações de uso pelo paciente pode dificultar a resposta às medicações de resgate. Para reverter esse efeito, pode-se utilizar

**(A)** glucagon.
**(B)** gluconato de cálcio.
**(C)** bicarbonato de sódio.
**(D)** metformina.

## QUESTÃO 89

No mencionado caso, se houver refratariedade às medidas broncodilatadoras iniciais, pode-se associar

**(A)** poliestirenossulfato de cálcio.
**(B)** sulfato de magnésio.
**(C)** bicarbonato de sódio.
**(D)** gluconato de cálcio.

## QUESTÃO 90

Considerando a necessidade de retorno de tratamento contínuo de manutenção para asma após a resolução do quadro agudo, como pilar central do tratamento deve-se utilizar

**(A)** corticoide sistêmico.
**(B)** beta-2-agonista de curta duração.
**(C)** corticoide inalatório.
**(D)** beta-2-agonista de longa duração.

## QUESTÃO 91

No caso apresentado, tendo em vista o diagnóstico de pneumonia bacteriana como causa da descompensação, avaliando-se o paciente pelo CURB-65, o tratamento infeccioso

**(A)** deve ser feito em regime ambulatorial.
**(B)** deve ser feito em regime de internação em enfermaria.
**(C)** deve ser em regime de internação em unidade de terapia intensiva.
**(D)** somente poderia ser definido após exames laboratoriais.

## QUESTÃO 92

Com base na história clínica do paciente do referido caso, a pneumonia dele pode ser classificada como

**(A)** comunitária.
**(B)** associada à ventilação mecânica.
**(C)** associada aos cuidados em saúde.
**(D)** complicada com empiema.

## QUESTÃO 93

Assinale a alternativa que corresponde ao tratamento antibiótico indicado para o caso mencionado.

**(A)** Amoxacilina 1.000 mg de 8 horas em 8 horas.
**(B)** Claritromicina 500 mg de 12 horas em 12 horas.
**(C)** Azitromicina 500 mg 1 vez ao dia.
**(D)** Piperacilina/Tazobactan 4,5 g IV de 6 horas em 6 horas.

PROVA APLICADA

**Caso clínico para responder às questões de 94 a 98.**

Um paciente de 53 anos de idade, obeso e dislipidêmico, sem uso de medicações contínuas, procurou o pronto-socorro com queixa de dor de forte intensidade em joelho D, iniciada a cerca de dois dias, evoluindo nas últimas 24 horas com aumento do volume, calor local, vermelhidão e discreta restrição à flexão da articulação. O paciente nega febre ou outros sintomas gerais. Fez uso de dipirona, sem grande alívio do quadro álgico.

## QUESTÃO 94

Considerando o diagnóstico de monoartrite aguda, assinale a alternativa correta.

**(A)** Gota é o diagnóstico mais comum para esse tipo de artropatia na emergência.
**(B)** História de trauma deve ser investigada.
**(C)** Essa é a apresentação mais comum das artrites nas doenças autoimunes.
**(D)** A artrite psoriática é um dos diagnósticos diferenciais importantes para o quadro.

## QUESTÃO 95

A respeito da avaliação complementar do quadro, assinale a alternativa correta.

**(A)** A radiografia é o principal exame complementar.
**(B)** A artrocentese é um procedimento complexo que deve ser realizado em ambiente de centro cirúrgico.
**(C)** Quanto maior a neutrofilia na análise do líquido sinovial, maior a probabilidade de processo autoimune.
**(D)** Pode-se utilizar a técnica de Gram no líquido sinovial para pesquisa de agente etiológico.

## QUESTÃO 96

Tendo em vista a artrite séptica como um dos possíveis diagnósticos, assinale a alternativa correta.

**(A)** Tem etiologia bacteriana em todos os casos.
**(B)** É a forma mais rapidamente destrutiva de artropatia.
**(C)** O seu diagnóstico depende da positividade da cultura do líquido sinovial.
**(D)** O antibiótico escolhido para tratamento deve ter boa cobertura estreptocócica.

## QUESTÃO 97

Considerando o diagnóstico diferencial de artrite gotosa, assinale a alternativa correta.

**(A)** Deve-se à deposição articular de cristais de oxalato de cálcio.
**(B)** Tem padrão álgico predominantemente diurno.
**(C)** Apresenta pico álgico logo à abertura do quadro.
**(D)** Tem o joelho como principal articulação acometida.

**Área livre**

## QUESTÃO 98

No tratamento da crise aguda de artrite gotosa, é recomenda-se o uso de

**(A)** benzobromarona.
**(B)** ibuprofeno.
**(C)** fenofibrato.
**(D)** alopurinol.

## QUESTÃO 99

Os derrames pleurais podem ser classificados em exsudatos e transudatos. Assinale a alternativa que indica uma característica do derrame pleural transudativo.

**(A)** Relação proteína pleural/sérica > 0,5
**(B)** Relação DHL pleural/sérico < 0,6
**(C)** Valor de adenosina deaminase aumentado
**(D)** Proteína do líquido pleural > 3g/dL

## QUESTÃO 100

Assinale a alternativa correspondente a exemplo de patologia que pode evoluir para derrame pleural do tipo transudativo.

**(A)** Síndrome nefrótica
**(B)** Tuberculose
**(C)** Pancreatite
**(D)** Neoplasia

**Área livre**

PROVA APLICADA

# ATENÇÃO

**Aguarde a autorização do fiscal para iniciar a prova.**

PROVA APLICADA

Realização iades
Instituto Americano de Desenvolvimento